

Trądzik piorunujący – zaostrzenie trądziku zwykłego leczonego izotretynoiną?*

Acne fulminans: exacerbation of acne vulgaris during isotretinoin treatment?

Kamila Białek, Ana Alekseenko, Anna Wojas-Pelc

Katedra i Klinika Dermatologii Collegium Medicum Uniwersytetu Jagiellońskiego w Krakowie
Kierownik: prof. dr hab. n. med. Anna Wojas-Pelc

Przegl Dermatol 2011, 98, 496–500

SŁOWA KLUCZOWE:

trądzik piorunujący, trądzik zwykły, izotretynoina, prednizon.

KEY WORDS:

acne fulminans, acne vulgaris, isotretinoin, prednisone.

STRESZCZENIE

Wprowadzenie. Trądzik piorunujący (*acne fulminans* – AF) to ciężka postać trądziku zwykłego, występująca głównie u chłopców w wieku okołopokwitaniowym, w której masywnym objawom martwiczym towarzyszą dolegliwości w zakresie układu kostno-stawowego, objawy ogólne oraz odchylenia w wynikach badań laboratoryjnych.

Cel pracy. Przedstawienie przypadku pacjenta z trądzikiem zwykłym, u którego po włączeniu do leczenia izotretynoiny doszło do dramatycznego pogorszenia i pojawienia się objawów AF.

Opis przypadku. Siedemnastoletni chłopiec z dwuletnim wywiadem trądziku grudkowo-krostkowego zgłosił się do Kliniki Dermatologii z powodu wystąpienia AF z towarzyszącymi objawami ogólnymi (ból mięśniowo-stawowy, przyspieszony odczyn Biernackiego, białko C-reaktywne, leukocytoza), które pojawiły się w trakcie leczenia izotretynoiną. Uzyskano bardzo dobry efekt terapeutyczny po leczeniu izotretynoiną, prednizonem oraz klindamycyną.

Wnioski. Trądzik piorunujący jest dermatozą, w której konieczne jest szybkie rozpoczęcie wielokierunkowej terapii. Obok leczenia miejscowego, steroidoterapii systemowej oraz antybiotykoterapii w leczeniu AF z powodzeniem stosuje się izotretynoinę. Należy jednak pamiętać, że w początkowym okresie terapii tym lekiem może wystąpić zaostrzenie zmian trądzikowych.

ABSTRACT

Introduction. Acne fulminans (AF) is a severe type of acne vulgaris that occurs mainly in adolescent boys. It is characterized by necrotic lesions accompanied by bone ailments, general symptoms and laboratory abnormalities.

Objective. Presentation of a patient with acne vulgaris, in whom during isotretinoin therapy a dramatic exacerbation and symptoms of acne fulminans occurred.

Case report. A 17-year-old boy with a two-year history of acne papulopustulosa was referred to the Department of Dermatology due to acne fulminans accompanied by generalized symptoms (bone ailments, elevated ESR, C-reactive protein and leukocytosis) that occurred in the course of isotretinoin treatment. A good result after isotretinoin with prednisone, and clindamycin therapy was achieved.

ADRES DO KORESPONDENCJI:

lek. Kamila Białek
Klinika Dermatologii
Szpital Uniwersytecki
ul. Skawińska 8, 31-066 Kraków
e-mail:
kamilabialek@gmail.com

*Praca nagrodzona w konkursie PTD w ramach grantu edukacyjnego firmy Stiefel, spółka GSK.

Conclusions. Acne fulminans is a dermatosis in which rapid application of multidrug therapy is required. In addition to topical treatment, systemic corticosteroids and antibiotics, isotretinoin is successfully used in the therapy of AF however, at the beginning of isotretinoin treatment an exacerbation of acne lesions may occur.

WPROWADZENIE

Trądzik piorunujący (*acne fulminans* – AF) jest rzadką chorobą o nieznannej etiologii, występującą niemal wyłącznie u nastoletnich chłopców rasy kaukaskiej z wywiadem trądziku grudkowo-krostkowego, charakteryzującą się gwałtownym początkiem oraz szybkim i agresywnym przebiegiem. Po raz pierwszy został opisany przez Burnsa i Colville'a w 1959 roku jako „trądzik skupiony z posocznicą” u 16-letniego pacjenta z gorączkowym przebiegiem trądziku skupionego [1]. W 1971 roku Kelly i Burns wprowadzili do piśmiennictwa termin „trądzik z objawami ogólnymi o ostrym przebiegu” [2]. W 1975 roku Plewig i Kligman pierwsi użyli terminu „trądzik piorunujący” do określenia ciężkiej, wrzodziejącej postaci trądziku z towarzyszącymi objawami ogólnymi, wyraźnie oddzielając tę postać od trądziku skupionego [3]. Choroba charakteryzuje się obecnością zlewających się nacieków i ropni, prowadzących do powstania martwicy krwotocznej. Najczęstszymi lokalizacjami AF są twarz, szyja i plecy [4]. Zmianom skórnym towarzyszą objawy ogólne: gorączka, redukcja masy ciała oraz bóle mięśniowe i stawowe. Może także wystąpić jałowe zapalenie szpiku kostnego z częstym zajęciem stawu mostkowo-obojczykowego [4]. Niekiedy objawom chorobowym towarzyszy pojawienie się rumienia guzowatego [4–6]. Opisano także przypadki, w których obok objawów AF wystąpiła również hepato- i/lub splenomegalia [6, 7]. W badaniach laboratoryjnych stwierdza się najczęściej przyspieszenie OB, zwiększenie stężenia białka C-reaktywnego (ang. *C-reactive protein* – CRP), leukocytozę, neutrofilie, niedokrwistość oraz białkomocz [8]. W niektórych przypadkach wykrywano obecność kompleksów immunologicznych [9].

Trwałym następstwem choroby jest powstawanie rozległych i często szpecących blizn, dlatego trzeba włączyć szybką terapię w celu zminimalizowania bliznowacenia [10].

CEL PRACY

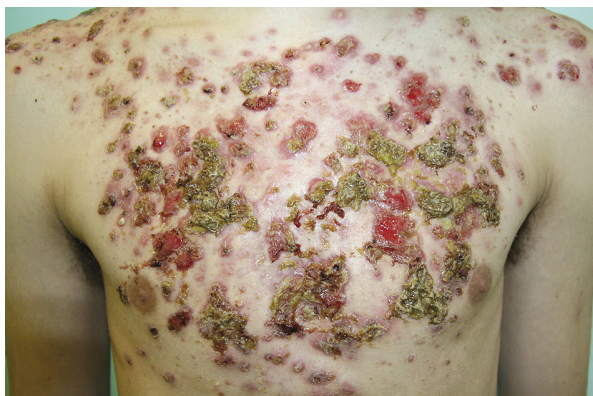
Przedstawienie przypadku pacjenta z trądzikiem zwyczajnym, u którego po włączeniu do leczenia

izotretynoiny doszło do dramatycznego pogorszenia stanu miejscowego i pojawienia się objawów AF.

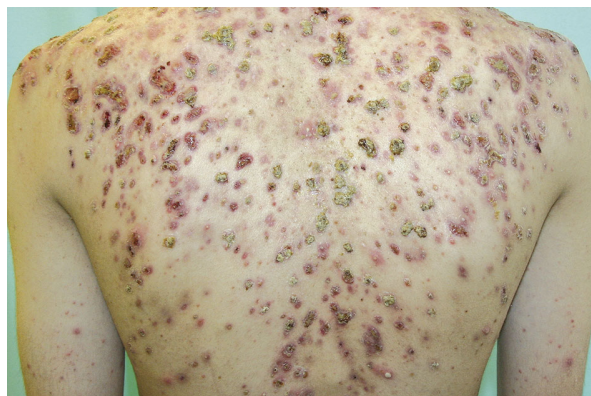OPIS PRZYPADKU

Do Kliniki Dermatologii Szpitala Uniwersyteckiego w Krakowie zgłosił się 17-letni pacjent w celu leczenia zmian skórnych występujących od około 2 lat. Wykwity skórne o charakterze zaskórników i krost lokalizowały się początkowo na skórze pleców, następnie rozszerzyły się na skórę klatki piersiowej i ramion, zajmując również twarz oraz skórę karku. Z tego powodu pacjent był leczony w rejonowych poradniach dermatologicznych, gdzie stosowano głównie leki miejscowe (prawdopodobnie klindamycyna, erytromycyna) oraz ogólne (prawdopodobnie metronidazol, tetracyklina), nie uzyskując poprawy. W wywiadzie pacjent przyznał się do częstych zmian lekarzy, a jego postawę cechował brak cierpliwości w oczekiwaniu na efekty leczenia.

Z powodu znacznego pogorszenia stanu miejscowego i pojawienia się licznych krost, grudek i pojedynczych nacieków zapalnych włączono izotretynoinę doustnie w dawce 40 mg (0,57 mg/kg m.c.) na zmianę z 20 mg (0,29 mg/kg m.c.) dziennie. Po miesiącu leczenia nastąpiło dramatyczne pogorszenie stanu miejscowego. Pacjenta skierowano do Poradni Przyklinicznej Kliniki Dermatologii, gdzie zakwalifikowano go do leczenia szpitalnego. Przy przyjęciu na twarz widoczne były nasilone zmiany rumieniowo-grudkowe, liczne zaskórniki i krosty, najbardziej nasilone w okolicy czołowej. Na skórze klatki piersiowej widoczne były torbiele ropne, guzy zapalne z tendencją do rozpadu, liczne silnie sączące owrzodzenia, miejscami pokryte galaretowatymi masami lub uwarstwionymi strupami oraz wciągnięte, nieregularne blizny (ryc. 1.). Skóra pleców była pokryta rozsianymi zmianami rumieniowo-grudkowymi, pojedynczymi krostami oraz licznymi cystami i owrzodzeniami ze strupem (ryc. 2.). Pacjent skarżył się na występowanie znacznej tkliwości w obrębie zmienionej skóry, ponadto zgłaszał pojawienie się od około miesiąca bólów mięśniowo-kostnych w obrębie klatki piersiowej oraz stawów barkowych. W badaniu fizykalnym stwierdzono podwyższenie



Rycina 1. Owrzodzenia wypełnione galaretowatymi masami z przylegającymi uwarstwionymi strupami zlokalizowane na klatce piersiowej
Figure 1. Ulcerative lesions with gelatinous masses and adherent crust on the chest



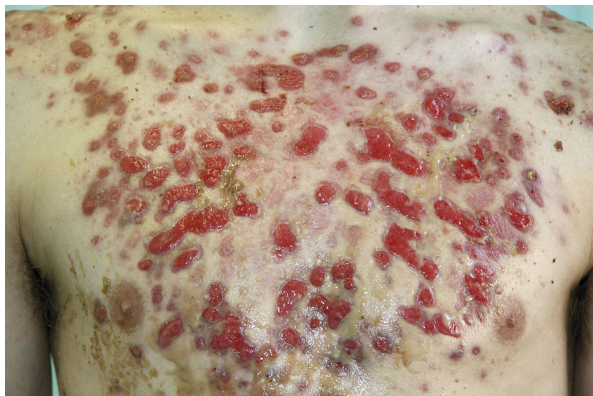
Rycina 2. Owrzodzenia pokryte strupem, krosty, nacieki zapalne na skórze pleców
Figure 2. Crusted ulcerative lesions, pustules and inflammatory infiltrations on the back

temperatury ciała ($37,4^{\circ}\text{C}$) oraz powiększenie węzłów chłonnych okolicy szyi. Stwierdzono także zapalenie czerwień wargowej, suchość śluzówek nosa oraz jamy ustnej będące skutkiem ubocznym leczenia izotretynoiną. W badaniach laboratoryjnych wykazano przyspieszone OB (30 w pierwszej godzinie i 58 w drugiej godzinie) oraz zwiększone stężenie CRP (60,4 mg/l). W morfologii krwi obwodowej odnotowano nieznacznie zwiększoną leukocytozę $10,04 \times 10^3/\mu\text{l}$. Pozostałe wyniki badań (parametry wątrobowe, nerkowe, glukoza, lipidogram) mieściły się w zakresie norm laboratoryjnych.

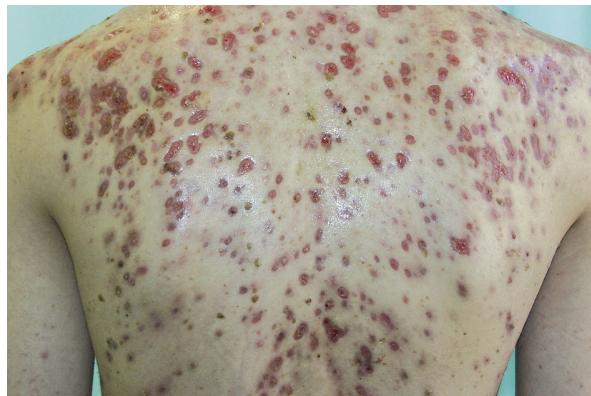
Do leczenia włączono prednizon doustnie w dawce 20 mg/dobę w osłonie potasu i omeprazolu w dawce 20 mg/dobę oraz klindamycynę doustnie w dawce 3×300 mg/dobę. Utrzymano także dotychczasową dawkę izotretynoiny doustnej (40 mg/dobę na zmianę z 20 mg/dobę). Miejscowo na zmiany skórne zastosowano leczenie preparatami odkażająco-złuszczającymi.

Po 4 dniach terapii nastąpiła znaczna poprawa stanu miejscowego. Zmiany skórne zostały oczyszczone, co odsłoniło na klatce piersiowej liczne nadżerki i owrzodzenia o żywo czerwonym dnie i wyniosłych brzegach oraz liczne przebarwienia i blizny zanikowe (ryc. 3.). Podobne, lecz mniej nasilone zmiany o charakterze powierzchniowych owrzodzeń, rozsianych blizn zanikowych i przebarwień stwierdzono na plecach (ryc. 4.). Pacjenta wypisano do domu w 6. dobie hospitalizacji z zaleceniem kontynuacji leczenia. Pozostawał pod stałą kontrolą Poradni Przyklinicznej Kliniki Dermatologii. Podczas kolejnych wizyt kontrolnych stopniowo redukowano dawki leków, a następnie po 6 tygodniach odstawiono prednizon, a po 10 tygodniach klindamycynę. Zwiększono dawkę izotretynoiny doustnej do 50 mg/dobę ($0,71$ mg/kg), obserwując dalszą poprawę stanu miejscowego.

Po 10 tygodniach od rozpoczęcia terapii skojarzonej na skórze widoczne były już tylko liczne zaniko-



Rycina 3. Owrzodzenia, nadżerki, blizny i przebarwienia zlokalizowane na klatce piersiowej w 4. dobie leczenia
Figure 3. Ulcerative lesions, erosions, scars and hyperpigmentations on the chest in 4th day of treatment



Rycina 4. Owrzodzenia, rozsiane blizny zanikowe i przebarwienia na skórze pleców w 4. dobie kuracji
Figure 4. Ulcerative lesions, disseminated atrophic scars and hyperpigmentations in 4th day of treatment

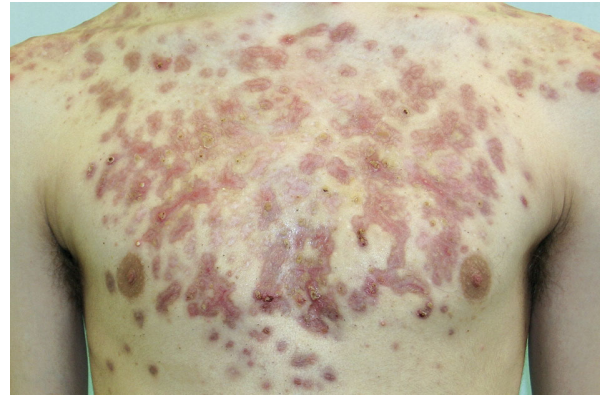
we i przerosłe blizny (ryc. 5). Pacjent kontynuuje terapię izotretynoiną w zmniejszonej dawce 30 mg/dobę (0,42 mg/kg m.c.).

OMÓWIENIE

Trądzik piorunujący jest dermatozą, w której konieczne jest szybkie zastosowanie wielokierunkowej terapii. Według Jansena i Plewiga osoby z AF w pierwszej kolejności wymagają chirurgicznego oczyszczenia zmian skórnych oraz ciepłych okładów z 20–40-procentowego roztworu mocznika, które zapobiegają gromadzeniu się uwarstwionych strupów, a także wykazują działanie antyseptyczne [11]. U przedstawionego pacjenta zastosowano masę rywanolowo-salicylową, która również wykazuje właściwości antyseptyczne, działając jednocześnie złuszcząco. Umożliwiło to w krótkim czasie (zaledwie 4 dni) oczyszczenie zmian skórnych z galareto-watych mas oraz strupów. Wśród innych leków miejscowych stosowanych w leczeniu AF wymienia się m.in. silne kortykosteroidy, antybiotyki i leki przeciwbakteryjne.

Lekiem z wyboru w leczeniu AF są ogólnie podawane kortykosteroidy. Rekomendowana dawka prednizonu wynosi 0,5–1 mg/kg m.c./dobę. Należy ją stosować przez 6 tygodni, a następnie zmniejszać w miarę poprawy stanu pacjenta [8, 12, 13]. Prawidłowy czas leczenia pozwalający zapobiec nawrotom choroby wynosi 2–4 miesiące [10, 11]. Uważa się, że kortykosteroidoterapia systemowa wskazana jest w leczeniu AF ze względu na korzystny wpływ na zmiany skórne, dolegliwości mięśniowo-kostne oraz działanie przeciwgorączkowe [12].

Od wielu lat izotretynoiny doustnej używa się z powodzeniem w leczeniu trądziku. Zalecana dawka dobową to 0,5–1,0 mg/kg m.c. Najważniejsza jest jednak łączna dawka leku zastosowana podczas całej kuracji, od której zależy efekt końcowy leczenia. Przyjmuje się, że optymalna dawka sumaryczna izotretynoiny, dająca najlepsze długoterminowe efekty powinna wynosić 120–150 mg/kg m.c. na całą kurację [14]. U pacjenta ze względu na obawę przed dalszym pogorszeniem stanu miejscowego autorzy zastosowali początkowo mniejsze dawki leku, osiągając mimo to znaczną poprawę. Niektórzy autorzy uważają jednak, że włączenie izotretynoiny do leczenia może paradoksalnie przyspieszyć rozwój AF. Dotychczas opisano kilka przypadków tego schorzenia, które – podobnie jak u przedstawianego pacjenta – pojawiło się u osób z trądzikiem pospolitym po rozpoczęciu leczenia izotretynoiną [15–17]. W początkowym okresie terapii izotretynoiną można się spodziewać zaostrzenia zmian trądzikowych. Dotyczy ono około 6% pacjentów i występuje zazwyczaj w 1., 2. miesiącu leczenia, nie świadczy jednak o bra-



Rycina 5. Liczne blizny zanikowe i przerosłe na skórze przedniej powierzchni klatki piersiowej po 10 tygodniach terapii

Figure 5. Numerous atrophic and hypertrophic scars on the chest after 10 weeks of treatment

ku reakcji na lek, ale jest wynikiem nagłej zmiany mikrośrodowiska w przewodach wyprowadzających gruczołów łojowych, co jest niekorzystne dla rozwoju *Propionibacterium acnes*. Dochodzi do rozpadu bakterii i uwolnienia licznych mediatorów zapalenia, prowokujących nasilenie miejscowych zmian trądzikowych [14]. Według Kaszuby i wsp. leczenie nastolatków musi być prowadzone ze szczególną rozważą i oceną wskaźnika korzyść/ryzyko, gdyż młody wiek może stanowić poważne zagrożenie wystąpienia AF [18]. Również Blanc i wsp. opisali przypadek bliźniąt, u których leczenie izotretynoiną spowodowało rozwój AF u jednego z nich, a u drugiego licznych zmian typu ziarniniaków naczyń-wych [17].

U przedstawianego chorego stwierdzono dramatyczne nasilenie objawów skórnych oraz pojawienie się dolegliwości stawowych, wzrost OB, CRP i leukocytozy po miesięcznym leczeniu izotretynoiną. Wielu autorów uważa, że leczenie AF tym lekiem powinno być poprzedzone kilkutygodniową terapią kortykosteroidami (zwykle 4–6 tygodni) w celu opanowania ostrej zapalnej fazy choroby [10, 13]. Niektórzy zalecają w leczeniu AF jednoczesne stosowanie kortykosteroidów, izotretynoiny i antybiotyków. Odpowiedź na antybiotyki o szerokim spektrum działania jest słaba, jednak intensywne antybiotykoterapia systemowa może być przydatna w celu zwalczania infekcji wtórnych [11, 13, 19].

Sulfony, w szczególności dapson, mają również niewielkie znaczenie w leczeniu AF [11, 12, 19]. Są one zalecane u chorych z przeciwwskazaniami do włączenia retinoidów. Wykazano także ich skuteczność w przypadkach AF przebiegających z towarzyszącym rumieniem guzowatym. Zalecana początkowa dawka leku wynosi 50 mg/dobę i może być zwiększana do 100 mg/dobę lub 150 mg/dobę, rzadko nawet do 200 mg/dobę, w zależności od tolerancji [11]. Nieznana etiologia AF, stwierdzane

w niektórych przypadkach zaburzenia immunologiczne (obecność kompleksów immunologicznych, zaburzenia odczynowości komórkowej) uzasadniają próby włączania do terapii leków immunosupresyjnych i antycytokinowych. Opisano chorego na AF, u którego osiągnięto dobrą odpowiedź terapeutyczną po zastosowaniu prednizonu w połączeniu z azatiopryną w dawce 3 mg/kg m.c./dobę przez 8 miesięcy [9]. Tago i wsp. uzyskali u pacjenta z nawrotem AF niereagującego na terapię kortykosteroidami poprawę stanu klinicznego po dołączeniu cyklosporyny A w dawce 5 mg/kg m.c., stopniowo redukowanej aż do całkowitego odstawienia po 2 latach terapii [20].

Zastosowanie infliksymabu – leku antycytokinowego (anty-TNF- α) – jest uznaną opcją terapeutyczną u pacjentów z AF niereagujących na leczenie konwencjonalne. Iqbal i Kolodney opisali pacjenta z zespołem SAPHO (ang. *synovitis, acne, pustulosis, hyperostosis and osteitis syndrome*; zapalenie błony maziowej, trądzik, krostkowica, wyrosła kostna i zapalenie kości) i AF, u którego po terapii infliksymabem w dawce 5 mg/kg m.c. dożylnie, powtórzonym w 2. i w 6. tygodniu, a następnie co 8 tygodni, uzyskano remisję zmian skórnych, normalizację parametrów laboratoryjnych oraz dolegliwości stawowych. Obszar owrzodzeń 10 miesięcy po rozpoczęciu terapii infliksymabem zmniejszył się o 70% [21].

Pomimo istnienia ścisłych wytycznych i zalecanych schematów postępowania w AF należy pamiętać, że u każdego pacjenta leczenie powinno być dobierane indywidualnie. Ze względu na konieczność stałego monitorowania postępów terapii oraz ewentualnej jej modyfikacji wskazana jest częsta kontrola dermatologiczna.

Mimo że schorzenie miewa często dramatyczny przebieg, rokowanie długoterminowe jest zazwyczaj pomyślne. Zarówno nawroty choroby, jak i następstwa inne niż rozległe blizny bywają niezwykle rzadkie. Właściwe i wczesne rozpoznanie oraz trafne leczenie pozwalają zminimalizować proces bliznowacenia [10–12].

Piśmiennictwo

1. Burns R.E., Colville J.M.: Acne conglobata with septice-mia. Arch Dermatol 1959, 79, 361-363.
2. Kelly A.P., Burns R.E.: Acute febrile ulcerative conglobate acne with polyarthralgia. Arch Dermatol 197, 104, 182-187.
3. Plewig G., Kligman A.M.: Acne: morphogenesis and treatment. Springer, Berlin, 1975, 196.
4. Plewig G.: Choroby przydatków skóry. [w:] Braun-Falco Dermatologia. W.H.C. Burgdorf, G. Plewig, H.H. Wolf, M. Landthaler (red.), Wydawnictwo Czelej, Lublin, 2010, 1028-1029.
5. Williamson D.M., Cunliffe W.J., Gatecliff M., Scott D.G.: Acute ulcerative acne conglobata (acne fulminans) with erythema nodosum. Clin Exp Dermatol 1977, 2, 351-354.
6. Reizis Z., Trattner A., Hodak E., David M., Sandbank M.: Acne fulminans with hepatosplenomegaly and erythema nodosum migrans. J Am Acad Dermatol 1991, 24, 886-888.
7. van Schaardenburg D., Lavrijsen S., Vermeer B.J.: Acne fulminans associated with painful splenomegaly. Arch Dermatol 1989, 125, 132-133.
8. Karvonen S.L.: Acne fulminans: report of clinical findings and treatment of twenty-four patients. J Am Acad Dermatol 1993, 28, 572-579.
9. Woolfson H.: Acne fulminans with circulating immune complexes and leukaemoid reaction treated with steroids and azathioprine. Clin Exp Dermatol 1987, 12, 463-466.
10. Alison M.A., Dunn C.L., Person D.A.: Acne fulminans treated with isotretinoin and a 'pulse' corticosteroids. Pediatr Dermatol 1997, 14, 39-42.
11. Jansen T., Plewig G.: Acne fulminans: review. Int J Dermatol 1998, 37, 254-257.
12. Zaba R., Schwartz R.A., Jarmuda S., Czarnecka-Operacz M., Silny W.: Acne fulminans: explosive systemic form of acne. JEADV 2011, 25, 501-507.
13. Seukeran D.C., Cunliffe W.J.: The treatment of acne fulminans: a review of 25 cases. Br J Dermatol 1999, 141, 307-309.
14. Kaszuba A., Kisiel K., Uczniak S.: Izotretynoina doustna w leczeniu różnych odmian klinicznych trądziku pospolitego. Forum Medycyny Rodzinnej 2009, 3, 257-265.
15. Cavicchini S., Ranza R., Brezzi A., Bottoni A., Tosi R., Caputo R.: Acne fulminans with sacroiliitis during isotretinoin therapy. Eur J Dermatol 1992, 2, 327-328.
16. Choi E.H., Bang D.: Acne fulminans and 13-cis-retinoic acid. J Dermatol 1992, 19, 378-383.
17. Blanc D., Zultac M., Wendling D., Lonchamp F.: Eruptive pyogenic granulomas and acne fulminans in two siblings treated with isotretinoin: a possible common pathogenesis. Dermatologica 1988, 177, 16-18.
18. Kaszuba A.: Izotretynoina w trądziku pospolitym u dzieci i młodzieży – problemy terapeutyczne. Przegl Dermatol 2009, 96, 143-151.
19. Goldschmidt H., Leyden J.J., Stein K.H.: Acne fulminans: investigation of acute febrile ulcerative acne. Arch Dermatol 1977, 113, 444-449.
20. Tago O., Nagai Y., Matsushima Y., Ishikawa O.: A case of acne fulminans successfully treated with cyclosporin A and prednisolone. Acta Derm Venereol 2011, 91, 337-338.
21. Iqbal M., Kolodney M.S.: Acne fulminans with synovitis-acne-pustulosis-hyperostosis-osteitis (SAPHO) syndrome treated with infliximab. J Am Acad Dermatol 2005, 52, 118-120.

Otrzymano: 10 VIII 2011 r.
Zaakceptowano: 25 X 2011 r.